Implant TIMES

Sonderdruck | Dentistry Today | Mai 2021

Das Ritter Spiralimplantat

Sonderdruck Dentistry Today Mai 2021

Deutsche Übersetzung aus dem englischen Oktober 2021

Implant TIMES

Sonderdruck | Dentistry Today | Mai 2021

Das Ritter-Spiralimplantat

Eine prospektive Studie über die Überlebensfähigkeit von 100 konsekutiv gesetzten Implantaten in eingeheilten Arealen mit einem einzeitigen Ansatz. Bewertung und Nachuntersuchung 1 Jahr nach der endgültigen Versorgung. Eine multizentrische Studie.

Abstrakt

Zweck: Beurteilung des Implantaterfolgs und der Überlebensrate von 100 konsekutiv gesetzten Ritter-Spiralimplantaten, die zwischen 2016 und 2019 in einer Privatpraxis eingesetzt wurden.

Materialien und Methoden: Über einen Zeitraum von 3,5 Jahren wurden 70 Patienten mit Einzelzahnimplantaten in postextraktiven Alveolen oder eingeheilten Stellen versorgt. Die Implantate wurden in einem einzeitigen Verfahren gesetzt, wobei die Einheilungspfeiler zum Zeitpunkt des Eingriffs eingesetzt wurden. Klinische und röntgenologische Messungen des vertikalen Knochenniveaus wurden am Tag des Eingriffs, 3, 6 und 12 Monate nach dem Eingriff und 24 Monate nach der endgültigen Versorgung durchgeführt. Die Ergebnismessungen betrafen die Implantatstabilität, das Überleben und den Erfolg.

Ergebnisse: Von den 100 gesetzten Implantaten fielen nur 3 Implantate aus, was einer Überlebensrate von 97 % entspricht. Bei den behandelten Patienten wurden keine biologischen oder technischen Komplikationen beobachtet. Alle 3 ausgefallenen Implantate wurden ohne Kompromisse ersetzt.

Schlussfolgerung: Die Ritter-Spiralimplantate weisen eine hohe Stabilität, Überlebensrate und Erfolgsquote auf und stellen eine überzeugende Behandlungsalternative dar.

1. Einleitung

Der erfolgreiche Einsatz von osseointegrierten Zahnwurzelimplantaten bei der oralen Rehabilitation von teil- und unbezahnten Patienten ist dokumentiert.[1-3] Bisher wurden viele Implantatdesigns und -oberflächen verwendet, um eine nachhaltige osseointegrierte Verankerungseinheit zur Unterstützung eines festsitzenden Zahnersatzes zu erreichen.

Ziel dieser Studie war es, den Erfolg und die Überlebensrate eines innen hexierten, aufgerauten und konischen wurzelförmigen Implantats aus Titan Grad 5 mit einer sandgestrahlten (SB/LA) Oberfläche zu bewerten. Diese aufgeraute Mikrooberfläche des Ritter-Spiralimplantats wird ausschließlich mit biokompatiblen Medien und einem zugelassenen Herstellungsverfahren hergestellt.

2. Materialien und Methoden

2.1: Stichprobe der Studie. Die Patienten, die an dieser prospektiven Studie teilnahmen, wurden über einen Zeitraum von 3,5 Jahren mit Zahnimplantaten behandelt.
(Mai 2016 bis Dezember 2019) in mehreren klinischen Zentren mit Privatpraxis. Die Einschlusskriterien bestanden aus gesunden erwachsenen Patienten mit dem Bedarf an Zahnersatz im Bereich eines verheilten oder intakten Kiefers nach Zahnverlust und/oder Sockeltransplantation.

Zu den allgemeinen Ausschlusskriterien gehörte das Vorhandensein von medizinischen Bedingungen, die eine Operation kontraindizieren, wie (1) unkontrollierter oder nicht ordnungsgemäß behandelter Diabetes mit hohen Blutzuckerwerten, (2) das Vorhandensein einer Immunsuppression, (3) eine Vorgeschichte von Kopf- und Halskrebs mit Radio- und Chemotherapie, (4) Zigarettenrauchen und (5) Patienten in Behandlung mit oralen/intravenösen Aminobisphosphonaten.

2.2: Präoperative Bewertung. Die präoperative Evaluierung umfasste eine sorgfältige klinische und röntgenologische Analyse mit intraoralen periapikalen Röntgenaufnahmen oder Panoramaröntgenaufnahmen sowie eine 3D-Evaluierung der Knochenanatomie mit Hilfe einer Niedrigdosis-Cone-Beam-Computertopographie (CBCT). Die chirurgische Planung wurde dann durch die Simulation der Implantatinsertion sowie ein

Fortsetzung auf Seite 16


Marko Tadros, DDS

Richard Martin DDS, OMFS

Maurice A. Salama, DMD

Toni Salama, DDS

Dr. Henry Salama, DMD

Marcelo Silva, DDS

Manuel de la Rosa, DDS

Ritter-Spiralimplantate zeigten eine hohe Überlebens- und Erfolgsrate nach einem Jahr funktioneller Belastung, wenn Standardprotokolle zur verzögerten Belastung von Implantaten in intakten und verheilten Kieferkämmen in der gesamten Mundhöhle verwendet wurden.

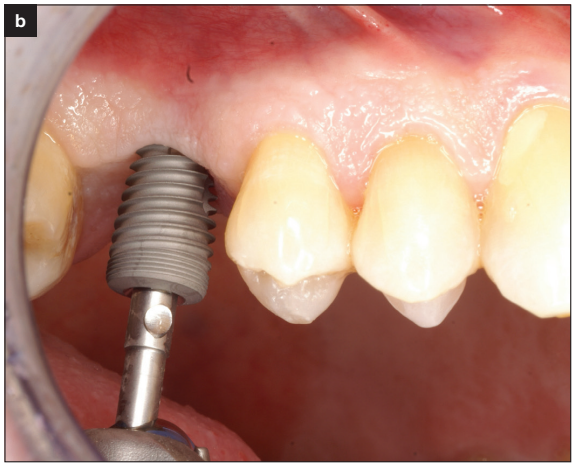

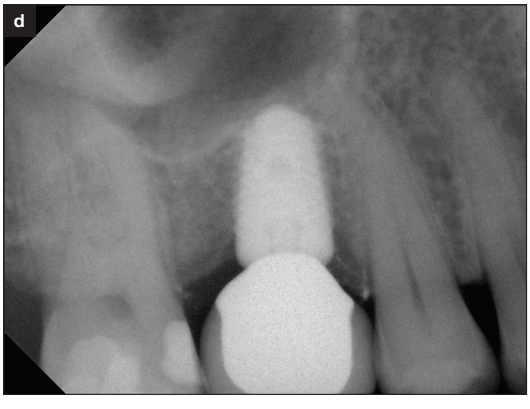

Abbildung 1.
(a) A präoperative Situation. **(b)** Ritter Spiral 5,0 × 10 mm Implantatplatzierung unterhalb des Sinusbodens. Am Tag der Operation. **(c)** Die endgültige Restaurierung **(d)** Röntgenaufnahme ein Jahr nach der endgültigen Versorgung mit dem Implantat.

Fortsetzung von Seite 14

diagnostisches Wax-up durchgeführt, um einen prothetisch Behandlungsplan zu ermöglichen.

2.3: Die Implantate. Bei den verwendeten Implantaten (Ritter Implantate, Deutschland) handelte es sich um Titan Grad 5, innen hexiert, aufgeraut und verjüngte wurzelförmige Implantate mit SB/LA, gestrahlten/ säuregeätzten Makro-Oberflächen von 20 bis 40 µm und Mikro-Oberflächen Mikrooberflächen von etwa 2 µm. Die aufgeraute Mikro- Die aufgeraute Mikro-oberfläche des Ritter-Spiralimplantats wird nur mit biologisch kompatiblen Medien und einem zugelassenen Herstellungsprozess hergestellt, der den Knochenkontakt und die Stabilität verbessert.

2.4: Chirurgische und prothetische Verfahren. In der privaten klinischen Praxis wurden 100 Implantate unter Verwendung von Standardprotokollen für die chirurgische und verzögerte Belastung in einem einzeitigen Ansatz (Einsetzen eines Gingivaformers und einer offenen Wundheilungs-umgebung) eingesetzt. Die Implantate wurden in eingeheilte oder zuvor transplantierte Extraktionsalveolen und Restkämme gesetzt. Zum Zeitpunkt der Implantatinsertion war keine zusätzliche Transplantation erforderlich.

Die verwendeten Implantate hatten einen Durchmesser von 3,3 mm, 3,75 mm, 4,2 mm, 5,0 mm und 6,0 mm und waren zwischen 8 mm und 13 mm lang. Die Chirurgen präparierten die Implantatstellen mit Bohrern zunehmenden Durchmessers und hielten sich dabei streng an die Empfehlungen des Herstellers. Einundvierzig der Implantate wurden im Frontzahnbereich, 35 im Prämolarenbereich und 24 im Molarenbereich eingesetzt. In allen Fällen wurden die Implantate mit einem einzeitigen Ansatz gesetzt. (Heilkappe nach der Operation)

Fortsetzung von Seite 18

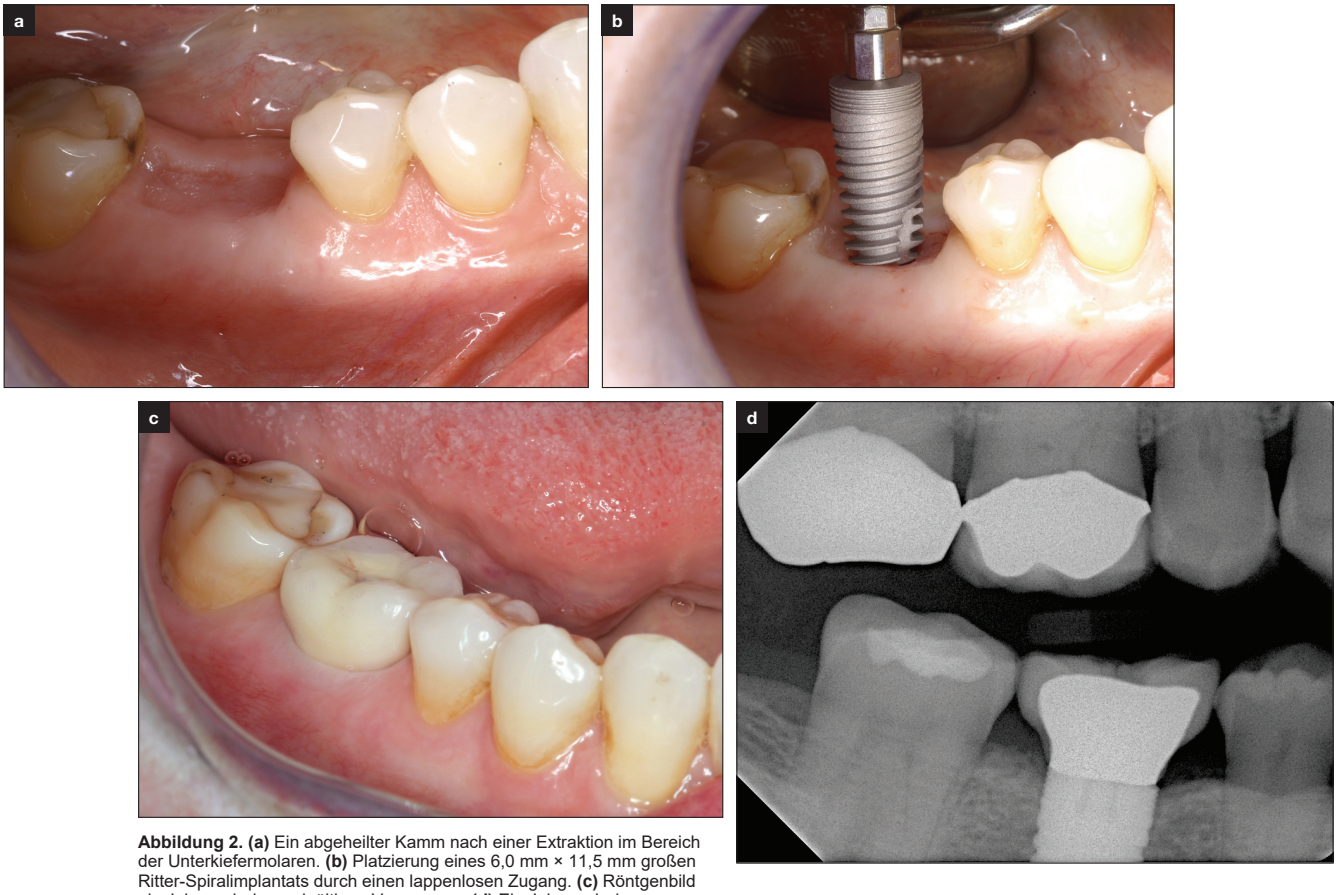

Abbildung 2. (a) Ein abgeheilter Kamm nach einer Extraktion im Bereich der Unterkiefermolaren. **(b)** Platzierung eines 6,0 mm × 11,5 mm großen Ritter-Spiralimplantats durch einen lappenlosen Zugang. **(c)** Röntgenbild ein Jahr nach der endgültigen Versorgung. **(d)** Ein Jahr nach der endgültigen Versorgung mit dem Implantat.

Fortsetzung von Seite 16

2.5: Ergebnisse der Studie. Bei jeder Nachuntersuchung (2 Wochen nach dem Einsetzen der Implantate und danach etwa alle 4 Monate) und bis zum Abschluss der Studie (ein Jahr nach dem Einsetzen der endgültigen Versorgung) wurden die Implantate, das periimplantäre Gewebe und die Prothesen von mehreren verblindeten Gutachtern klinisch und röntgenologisch beurteilt. Die Hauptergebnisse der Studie zeigten eine hohe Implantatstabilität, Überlebensfähigkeit und Erfolg.

Die Implantatstabilität wurde mithilfe einer Resonanzfrequenzanalyse zum Zeitpunkt der Implantation und erneut zum Zeitpunkt der endgültigen Abformung bewertet.

Der Implantaterfolg wurde nach den von Albrektsson entwickelten Kriterien bestimmt et al[4] and Buser et al,[5] darunter:

1. Das Fehlen von biologischen oder proth. Komplikationen, wie z. B. anhaltende subjektive Beschwerden, wie Schmerzen, Fremdkörpergefühl und/oder Dysästhesie
2. Das Fehlen einer periimplantären Infektion mit Eiterung
3. Das Fehlen von Mobilität
4. Das Fehlen einer durchgehenden Röntgenstrahlung um das Implantat herum

2.6: Statistische Auswertung. Alle Daten wurden von mehreren verblindeten Gutachtern erfasst und ausgewertet. Die Bewertung der demografischen Daten jedes Patienten sowie der Implantatmerkmale (Position, Länge und Durchmesser, kleinere Knochenaugmentation und Weichgewebeaugmentation) wurde durchgeführt. Es wurden Beobachtungen und klinische Messungen durchgeführt, um festzustellen, ob im Laufe eines Jahres signifikante Veränderungen am Weichgewebe-rand der Implantatversorgungen auftraten. Röntgenologische Bewertungen der marginalen Knochenstabilität

Fortsetzung auf Seite 20

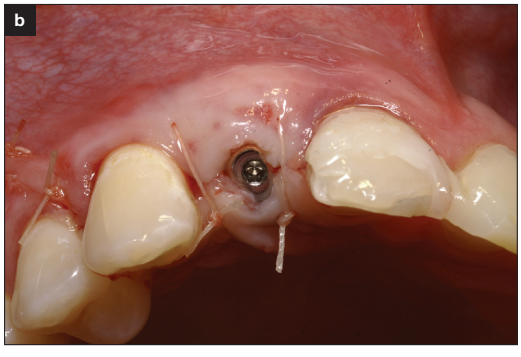

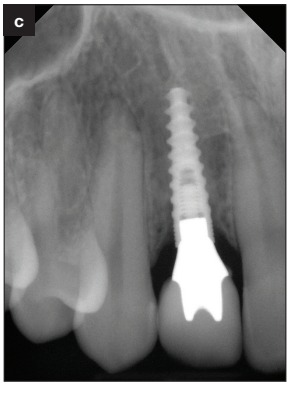

Abbildung 3. (a) Klinisches Ausgangsbild einer zahnlosen geheilten Stelle Nr. 7. **(b)** Einzeitige Implantation eines Ritter Spiral Narrow line 3,3 mm × 13 mm-Implantats mit einem Gingivaformer. **(c)** Endgültige Restaurierung. **(d)** Zwei Jahre nach der endgültigen Restaurierung von Nr. 7. **(e)** Fünf Jahre postoperativ.

Fortsetzung von Seite 18

nach einem Jahr wurde analysiert. Auffällige Farbveränderungen des Weichgewebes wurden durch fotografische und klinische Inspektion bewertet.

Ergebnisse

Insgesamt wurden 70 Patienten in die vorliegende Studie aufgenommen. Das Durchschnittsalter dieser Patienten betrug 53 Jahre. In dieser Studie wurden insgesamt 100 Implantate inseriert. Alle wurden an zuvor transplantierten Stellen in verschiedenen klinischen Praxen gesetzt. Was die Position der Implantate anbelangt, so wurden 41 im Frontzahnbereich, 35 im Prämolarenbereich und 24 im Molarenbereich inseriert. Es wurden keine statistisch signifikanten Unterschiede in der Verteilung der Implantate nach Länge und Durchmesser festgestellt.

Von den 100 Implantaten, die in diese klinische Studie einbezogen wurden, fielen nur 3 Implantate aus und mussten entfernt werden (d. h. eine Überlebensrate von 97 %). Die gescheiterten Implantate waren zum Zeitpunkt der Insertion klinisch stabil (> 30 Ncm) und röntgenologisch einwandfrei. Von den 3 fehlgeschlagenen Implantaten wurde eines 4 Monate nach dem Einsetzen der endgültigen Versorgung aufgrund einer erheblichen Infektion entfernt, die von einem benachbarten endodontisch gefährdeten Zahn ausging. Die anderen 2 Implantate versagten zum Zeitpunkt der Abformung und wurden später erfolgreich durch neue Implantate ersetzt. Der mittlere röntgenologische marginale Knochenverlust, gemessen zwischen dem Zeitpunkt des Einsetzens der endgültigen Versorgung und der 1-Jahres-Nachuntersuchung, betrug 0,5 mm. Am Ende der Studie, ein Jahr nach dem Einsetzen der endgültigen Kronen, wurde kein Implantatversagen festgestellt, was einer Gesamtüberlebensrate von 100 % entspricht.

Es wurde kein statistischer Unterschied zwischen den untersuchten Variablen festgestellt.

Diese Messungen umfassten präoperative Fotos, digitale Scans, PA-Filme und CBCT sowie den Erhalt und die Stabilität des periimplantären marginalen Knochen- und Weichgewebeniveaus, gemessen anhand von Sondierungstiefen und PA-Serienröntgenaufnahmen.

Diskussion

In dieser prospektiven klinischen Studie wurden detaillierte klinische und röntgenologische Daten von 100 Implantaten vorgestellt, die an zuvor transplantierten Stellen eingesetzt wurden. Insgesamt bestätigten die klinischen und röntgenologischen Ergebnisse günstige Resultate mit hohen Überlebens- und Erfolgsraten. Die Überlebens- und Erfolgsraten waren im Vergleich zu Implantaten, die über einen ähnlichen Zeitraum untersucht wurden, sehr günstig. Die in dieser Studie verwendeten Implantate wiesen eine ausgezeichnete anfängliche Stabilität, hohe Eindrehmomente, eine stabile Reaktion des Weichgewebes und eine minimale röntgenologische Knochenresorption 1 Jahr nach der endgültigen Belastung auf.

Fortsetzung auf Seite 22

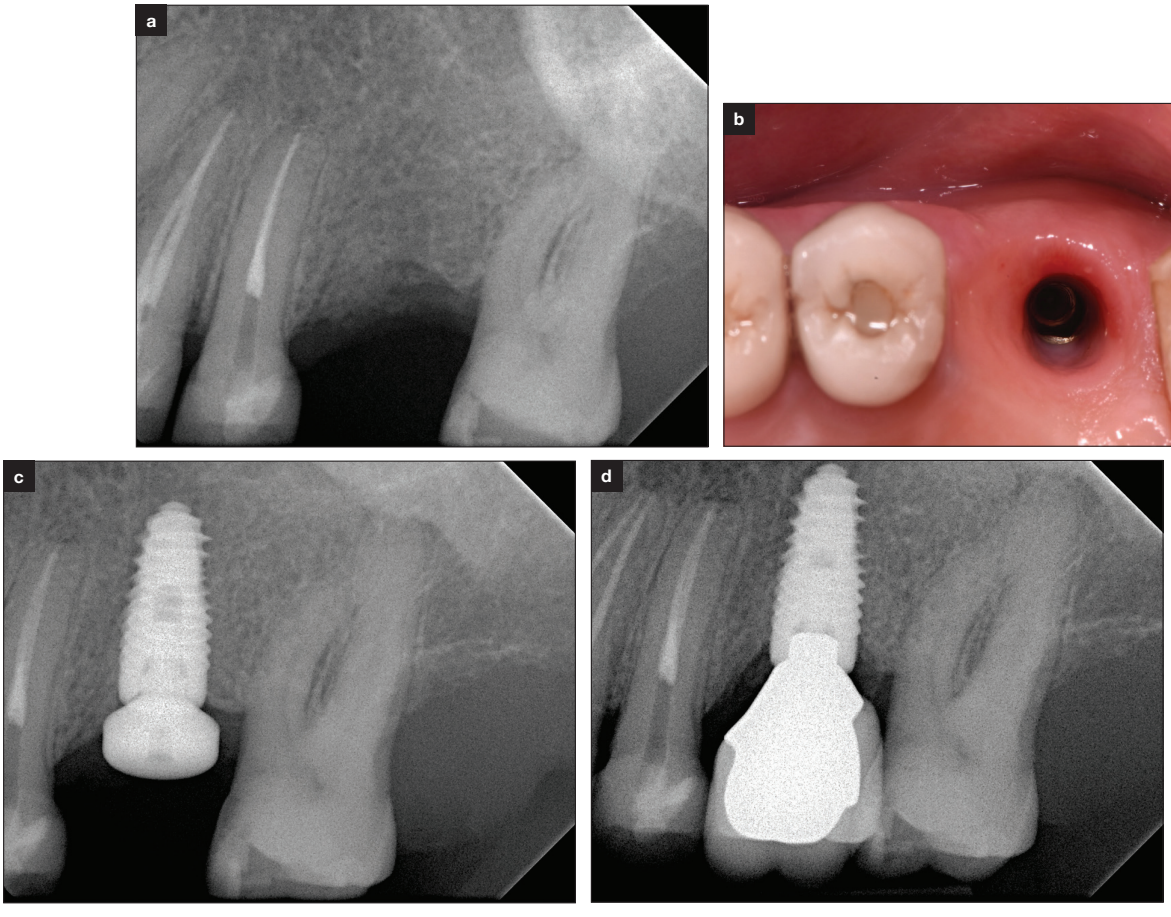

Abbildung 4. (a) PA-Röntgenbild des geheilten Kieferkamms an einem oberen Molaren. **(b)** Platzierung eines 4,2-mm × 11,5-mm-Ritter-Spiralimplantats durch das Gewebe mit einem inzisionslosen Zugang. **(c)** PA-Röntgenbild nach einer einzeitigen Insertion mit einem Gingivaformer. **(d)** PA-Röntgenbild drei Jahre postoperativ.

Fortsetzung von Seite 20

Schlussfolgerung

Ritter Spiral-Implantate zeigten eine hohe Überlebensrate und Erfolgsrate nach einem Jahr funktioneller Belastung, wenn Standardprotokolle für verzögert belastete Implantate in intakten und geheilten Kieferkämmen in der gesamten Mundhöhle verwendet wurden. Dieser Erfolg wurde in allen Bereichen und unter verschiedenen klinischen Bedingungen erzielt, z. B. bei verheilten Extraktionsstellen und transplantierten Stellen, einschließlich zuvor transplantierter Kieferhöhlen und schmaler Kieferkämme in Kombination mit Knochenaugmentation und Kammspaltung. In diesen Privatpraxen wurde nach einem Jahr klinischer Belastung eine Gesamterfolgsrate von 97 % gemeldet, Weichgewebeveränderungen waren minimal oder klinisch unbedeutend, und die Knochenresorption lag im Vergleich zu ähnlichen Längsschnittstudien, die in anderen berichteten Implantatstudien durchgeführt wurden, innerhalb normaler Grenzen.[6-8]

Referenzen:

1. Hjalmarsson L, Gheisarifar M, Jemt T. A systematic review of survival of single implants as 2016;9(Suppl 1):S155–62. presented in longitudinal studies with a follow-up of at least 10 years. Eur J Oral Implantol.
2. Buser D, Sennerby L, De Bruyn H. Modern implant dentistry based on osseointegration: 50 years of progress, current trends and open questions. *Periodontology 2000*. 2017;73(1), 7-21.
3. Pjetursson BE, Thoma D, Jung R, et al. A systematic review of the survival and complication rates of implant-supported fixed dental prostheses (FDPs) after a mean observation period of at least 5 years. *Clin Oral Implants Res*. 2012;23(Suppl 6):22–38.
4. Albrektsson T, Zarb G, Worthington P, et al. The long-term efficacy of currently used dental implants: a review and proposed criteria of success. *Int J Oral Maxillofac Implants*. 1986;1:11–25.
5. Buser D, Ingimarsson S, Dula K, et al. Long-term stability of osseointegrated implants in aug-mented bone: a 5-year prospective study in partially edentulous patients. *Int J Periodontics Restorative Dent*. 2002;22:109–17.
6. Buser D, Janner SF, Wittneben JG, et al. 10-year survival and success rates of 511 titanium implants with a sandblasted and acid-etched surface: a retrospective study in 303 partially edentulous patients. *Clin Implant Dent Relat Res*. 2012;14(6), 839-851.
7. Bain CA, Weng D, Meltzer A, et al. A meta-analysis evaluating the risk for implant failure in patients who smoke. *Compend Contin Educ Dent*. 2002;23(8):695-708.
8. Buser D, Weber HP, Lang NP. Tissue integration of non-submerged implants. 1-year results of a prospective study with 100 ITI hollow-cylinder and hollow-screw implants. *Clin Oral Implants Res*. 1990;1: 33–40.

Fortsetzung auf Seite 24

Fortsetzung von Seite 22

Dr. Tadros begann seine zahnmedizinische Laufbahn an der Georgia Regents University im August 2010 und erlangte im Mai 2014 seinen DMD-Abschluss. Nach seinem Abschluss erhielt er die Auszeichnung "Best of the Best in Prosthodontics". Dr. Tadros wurde auch mit dem ersten Platz im Ästhetik-Wettbewerb bei der "Digital Smile Design Miami Super Week" ausgezeichnet, die von Dr. Christian Coachman im September 2014 veranstaltet wurde. Seine Liebe zum Detail und sein Eifer bei der Behandlung anspruchsvoller Fälle führten dazu, dass er ein dreijähriges Assistenzprogramm mit Schwerpunkt Prothetik an der Augusta University absolvierte. Neben der Assistenzzeit ist er auch am Ronald Goldstein Center for Esthetic and Implant Dentistry tätig, das von dem weltbekannten Vater der modernen ästhetischen Zahnmedizin, Dr. Gerard Chiche, geleitet wird. Dr. Tadros hat ein besonderes Interesse an umfassenden Full-Mouth-Rehabilitationen, ästhetischer und implantologischer Zahnmedizin, computergesteuerter implantatgeführter Chirurgie, 3D-Druck und digitaler Zahnmedizin. Er wurde mehrfach veröffentlicht, unter anderem für seinen jüngsten Artikel "A Blended, Novel Team Approach in Academic Esthetic Dentistry" im Journal of Cosmetic Dentistry. Darüber hinaus hat er sowohl auf nationaler als auch auf internationaler Ebene Vorträge über ästhetische Zahnmedizin, digitales Lächel-Design, computergestützte Chirurgie und 3D-gedruckte Implantatschablonen gehalten. Außerdem hielt er beim Georgia Implant Maxicourse 2015 einen Vortrag über die Integration von digitalem Lächeldesign und computergesteuerter Chirurgie. Dr. Tadros verfügt außerdem über vorbildliche Fähigkeiten im Umgang mit der Implantatplanungssoftware Blue Sky Bio, 3Shape und dem 3D-Druck von Implantatschablonen in der Praxis. Er ist Mitbegründer der Blue Sky Bio Academy, in der er und andere über geführte Chirurgie unterrichten.

Dr. Martin ist Mund-, Kiefer- und Gesichtschirurg in Lewisville-North Dallas, Texas. Er ist ein Absolvent des NYU College of Dentistry, wo er zum Omicron Kappa Upsilon gewählt wurde. Seine Ausbildung in Mund-, Kiefer- und Gesichtschirurgie absolvierte er am Harlem Hospital-Columbia University College of Physicians and Surgeons. Er ist Diplomate des American Board of Oral and Maxillofacial Surgery. Dr. Martin hat ein besonderes Interesse an der Entwicklung von Instrumenten und hat mehr als 20 Instrumente und Gesichtsschienen erfunden. Sein besonderes Interesse gilt dem Weichteil- und Knochenmanagement im Frontzahnbereich. Dr. Martin hat mehrere Artikel in der Fachliteratur für Kiefer- und Gesichtschirurgie sowie für plastische und rekonstruktive Chirurgie veröffentlicht und ist Mitautor von 2 Buchkapiteln.

Dr. Maurice A. Salama schloss 1985 sein Grundstudium an der State University of New York in Binghamton ab, wo er Mitglied des Basketballteams der Universität war und für das State of New York All-Scholastic Team nominiert wurde. Nach seinem Abschluss erhielt er seinen BS in Biologie. Anschließend absolvierte er ein Studium an der Penn School of Dental Medicine (Penn Dental Medicine), das er mit einem DMD abschloss. Dr. Salama absolvierte von 1989 bis 1990 eine einjährige allgemeinmedizinische und chirurgische Facharztausbildung am Maimonides Medical Center in Brooklyn, NY, wo er zum Chefarzt ernannt wurde. Später kehrte Dr. Salama an die Penn Dental Medicine zurück und erhielt seine doppelte Fachzertifizierung in Kieferorthopädie und Parodontologie sowie seine Implantatausbildung am Brånemark Center der Penn. Derzeit ist Dr. Salama als klinischer Assistenzprofessor für Parodontologie an der Penn und am Dental College of Georgia tätig. Dr. Salama ist einer der Gründer und ständiges Mitglied des wissenschaftlichen Ausschusses von DentalXP. Er ist auch ein Gründungsmitglied der Team Atlanta Dental Practice, einer multidisziplinären Praxis, die für ihre klinische Forschung im Bereich der Implantate und der rekonstruktiven und ästhetischen Zahnmedizin weltbekannt ist. Dr. Salama und sein Team haben zahlreiche wissenschaftliche Arbeiten, Buchkapitel und Zeitschriften in von Experten begutachteten Journalen veröffentlicht und werden häufig als Hauptredner und Hauptrednerin zu Zahnärztekonferenzen in aller Welt eingeladen.

Dr. Toni Salama ist auf Long Island in New York geboren und aufgewachsen. Sie erwarb ihren Bachelor-Abschluss in Biowissenschaften an der Binghamton University und erhielt ihren DDS-Abschluss an der Stony Brook University School of Dental Medicine. Anschließend absolvierte sie eine dreijährige Facharztausbildung an der New York University (NYU), wo sie sich auf Parodontologie und Implantologie spezialisierte. Während ihrer Assistenzzeit erhielt sie eine erstklassige Ausbildung in der Behandlung komplexer Fälle, dem Setzen von Implantaten und der Rehabilitation des gesamten Mundes. Dr. Salama hat eine echte Leidenschaft für die Zahnmedizin und setzt sich für eine außergewöhnliche zahnmedizinische Versorgung ein, bei der das Wohlbefinden der Patienten an erster Stelle steht. Ihr Ansatz bei der Zahnbehandlung ist gründlich und gewissenhaft. Sie widmet sich dem lebenslangen Lernen und nimmt regelmäßig an Fortbildungskursen teil. In ihrer Freizeit verbringt Dr. Salama gerne Zeit mit ihrer Familie und Freunden, spielt Tennis, wandert und reist mit ihrem Mann.

Dr. Henry Salama erhielt seine Postdoc-Zertifikate in Parodontologie und Parodontalprothetik sowie in festsitzender Prothetik von der University of Pennsylvania (Penn). Er ist ehemaliger Leiter des Implantat-Forschungszentrums an der Penn, wo er weiterhin als klinischer Assistenzprofessor in der Abteilung für Parodontologie tätig ist. Dr. Salama ist derzeit in einer Privatpraxis in Atlanta tätig, die sich auf fortgeschrittene restaurative und implantologische Behandlungen beschränkt. Seine klinischen Forschungsaktivitäten konzentrieren sich auf die Langzeitstabilität ästhetischer Techniken zur Verbesserung des Weichgewebes sowie auf die sofortige und frühe Belastung von wurzelförmigen Implantaten. Dr. Salama ist Partner in der Atlanta Esthetic Dental Practice, die als "Team Atlanta" bekannt ist. Zu seinen Partnern gehören Dr. David Garber, Dr. Ronald Goldstein und sein Bruder, Dr. Maurice Salama. Diese Gruppe hat einen internationalen Ruf für interdisziplinäre Behandlung und zahnmedizinische Ausbildung und hat Hunderte von Artikeln und mehrere Lehrbücher veröffentlicht. Dr. Salama ist ein wichtiger Anbieter von Xpert-Inhalten und Mitglied des wissenschaftlichen Ausschusses der führenden webbasierten zahnmedizinischen Fortbildungssite DentalXP (dentalxp.com).

Dr. Silva wurde in Sao Paulo, Brasilien, geboren und wuchs in der kleinen Stadt Mogi das Cruzes, Brasilien, auf, wo er die zahnmedizinische Fakultät besuchte. Er konzentrierte sich auf den chirurgischen Aspekt der Implantologie, nachdem er eine intensive postdoktorale Ausbildung in diesem Bereich absolviert hatte. Dr. Silva kam in die Vereinigten Staaten, um seinen Traum, Zahnarzt zu werden, zu verwirklichen. Er verbrachte mehrere Jahre als Praktikant in einer der bedeutendsten multidisziplinären Praxen der Welt, dem "Team Atlanta", wo er die Gelegenheit hatte, Dr. Maurice Salama und David Garber am Behandlungsstuhl zu folgen. Er beschloss, seine brasilianische Zahnarztzulassung in den Vereinigten Staaten zu validieren und ging für zwei Jahre zurück an die zahnmedizinische Fakultät und erwarb seinen zweiten DDS-Abschluss an der University of Southern California. Nach dem Studium beschloss Dr. Silva, seine Fähigkeiten und Kenntnisse im Bereich der Zahnrestauration zu erweitern, indem er eine postdoktorale Ausbildung in Prothetik an der Augusta University absolvierte. Im Anschluss an seine Facharztausbildung begann Dr. Silva ein Stipendium am Ronald Goldstein Center for Esthetic and Implant Dentistry.

Dr. de la Rosa schloss 1992 sein Studium an der University of Nuevo León Dental School in Monterrey, Mexiko, ab und erwarb 1996 seinen Master-Abschluss in Parodontologie an der University of Texas (UT) in Houston. Er absolvierte 1997 ein Stipendium für Implantologie an der UT in Houston und ist Fellow des International College of Dentists. Er hat unter anderem in JOMI, Journal of Clinical Periodontology, Jour-nal of Dental Research und Brazilian Dental Journal veröffentlicht und hält international Vorträge. Dr. de la Rosa ist Mitglied von DentalXP und gehört dem wissenschaftlichen Beirat von Ritter Implants an. Er ist ein Hauptredner für Devemed, Novabone, Ritter Implants und Zeyco. Er betreibt eine Privatpraxis für Parodontologie und Implantologie in Monterrey und Cancun, Mexiko.